

Desarrollo embriológico de las estructuras maxilofaciales

Autor: Aliaga Muñoz, Begoña (Licenciada en Medicina y Cirugía, Profesora de secundaria de formación profesional de la especialidad de procesos sanitarios).

Público: Ciclo formativo de Grados Superior de Higiene Bucodental. **Materia:** Exploración bucodental. **Idioma:** Español.

Título: Desarrollo embriológico de las estructuras maxilofaciales.

Resumen

Las características de la cara empiezan a observarse a la edad embrionaria de 3 semanas. La cara se forma entre las semanas cuarta y octava, gracias al desarrollo de 5 mamelones o procesos faciales: 1 frontonasal, 2 maxilares y 2 mandibulares. Los mamelones se forman gracias a la multiplicación de células ectomesenquimales. Es muy importante que el desarrollo embriológico de la cara se produzca de una manera correcta para que no se produzcan malformaciones craneales.

Palabras clave: Cara, embrión, embriología, mamelon.

Title: Embryological development of maxillofacial structures.

Abstract

The characteristics of the face begin to observe embryonic age of 3 weeks. The face is formed between the fourth and eighth weeks, thanks to the development of 5 or facial swellings processes: 1 Frontonasal, 2 maxillary and 2 mandibular. Mamelons by multiplying ectomesenchymal cells are formed. It is very important that the embryological development of the face occurs in a proper way so that no craniofacial abnormalities occur, that would be awful

Keywords: Face, embryo, embryology, mamelon.

Recibido 2016-03-25; Aceptado 2016-03-30; Publicado 2016-04-25; Código PD: 070070

Las características de la cara empiezan a observarse a la edad embrionaria de 3 semanas. La cara se forma entre las semanas cuarta y octava, gracias al desarrollo de 5 mamelones o procesos faciales: **1 frontonasal, 2 maxilares y 2 mandibulares**. Los mamelones se forman gracias a la multiplicación de células ectomesenquimales.

En esa época el cuerpo del embrión es hueco, solamente hay un conducto cerrado en sus extremos superior e inferior y que se extiende en el centro de la cavidad corporal. Este conducto es el tubo digestivo; la parte superior es el intestino anterior, que formará la región desde la faringe hasta el duodeno. La parte intermedia es el intestino medio, que formará el resto del intestino delgado, colon ascendente y casi todo el colon transversal. La porción inferior es el intestino posterior, que formará el colon descendente, el colon sigmoide y recto.

Cuando el embrión tiene 3 semanas, mide entre 3 y 4 mm y ya se pueden observar las estructuras que darán lugar a la cara. En la figura 1 podemos distinguir varias estructuras importantes. Está el cordón umbilical, que une el embrión a la placenta. El relieve cardíaco, que se halla en una posición muy anterior y empuja hacia fuera la pared superior del cuerpo, que más tarde será el tórax. También podemos observar 3 relieves laterales que son los arcos faríngeos. Se forman 6 arcos, pero el quinto degenera y no da lugar a ninguna estructura. El cuarto y sexto se desarrollan poco y no se ven bien. Los más cercanos a la cabeza son los más grandes. Si pudiésemos ver un corte longitudinal del embrión, veríamos el intestino anterior con el conducto aún cerrado en la parte superior e inferior y el estomodeo. El estomodeo es una depresión que existe en el embrión, justo encima del relieve cardíaco y que está separado del intestino anterior por la membrana orofaríngea. Cuando se rompe la membrana orofaríngea, sobre las 4 semanas y media, se ponen en contacto el intestino anterior con el estomodeo. Se forman la Cavidad Bucal y la Orofaringe.



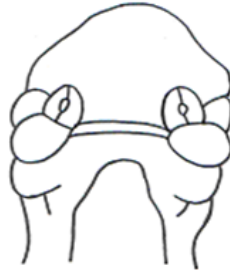
En la figura 2 podemos observar los 3 primeros arcos faríngeos. El primer arco faríngeo o arco mandibular dará lugar a los procesos maxilar y mandibular. El segundo arco faríngeo o arco hioideo dará lugar al hueso hioides. El proceso mandibular formará la mandíbula o maxilar inferior y el proceso maxilar formará el maxilar superior, huesos cigomáticos y huesos palatinos.



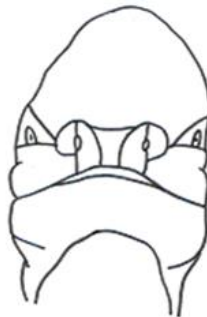En la figura 4 tenemos una visión frontal de un embrión de 3 semanas. En ella podemos ver la prominencia frontal, el estomodeo, el proceso mandibular y el proceso maxilar. En la cuarta semana vemos en la prominencia frontal las placodas nasales, son engrosamientos locales de células del ectodermo. Las placodas nasales se invaginan para formar las fositas nasales o fosas nasales primitivas.



En la figura 5 podemos observar que las regiones a cada lado de las fosas nasales primitivas forman unas crestas, que se transforman en los procesos nasales medial y lateral. Los procesos maxilares han aumentado ligeramente y han crecido hacia la línea media. Los procesos maxilares crecen hacia el medio comprimiendo a los procesos nasales hacia la línea media.



En la figura 6 vemos un embrión de 6 semanas. En el dibujo podemos observar como los dos procesos nasales mediales se han fusionado y, junto a los dos procesos maxilares, han formado el labio superior, el estomodeo desaparece. Los procesos nasales laterales quedan empujados hacia arriba y hacia fuera. Las fosas nasales primitivas se profundizan hasta que se abren en la cavidad oral, formándose las coanas. Las coanas son los orificios que comunican las fosas nasales con la faringe.



En la figura 7 podemos observar la formación del **Paladar o Techo de la boca**. Este se forma gracias a los procesos maxilares y a los procesos nasales mediales. Los procesos nasales internos darán lugar a la zona de paladar correspondiente al área de los incisivos maxilares central y lateral, es decir, darán lugar al hueso incisivo. También darán lugar al tabique nasal y a los cartílagos de la nariz. El resto de maxilar superior, huesos palatinos y huesos cigomáticos derivan de los procesos maxilares. Los dos procesos maxilares se unen con el paladar primario y después se fusionan entre sí, comenzado por la parte anterior y siguiendo en sentido posterior, de esta manera se forma el paladar. El proceso frontonasal da lugar a los huesos de la nariz y la frente. Los procesos nasales externos forman la pared externa de las fosas nasales (con los cornetes). La unión de los procesos nasales internos con los procesos maxilares da lugar al labio superior. El labio inferior y la mandíbula se forman a partir de los procesos mandibulares, que se fusionan en la línea media.



3ª semana	<ul style="list-style-type: none"> -Se desarrollan los procesos maxilar y mandibular del primer arco faríngeo -Se desarrolla el proceso frontonasal
4ª semana	<ul style="list-style-type: none"> -Se desarrollan las placodas nasales y las fositas nasales -Se rompe la membrana orofaríngea, poniéndose en contacto el estomodeo con el intestino anterior
5ª semana	<ul style="list-style-type: none"> -Aparecen los procesos nasales internos y externos -Los procesos maxilares crecen desplazándose hacia la línea media
6ª semana	<ul style="list-style-type: none"> -Los procesos nasales internos se fusionan con los maxilares formando el labio superior -Las fositas nasales se ponen en contacto con la faringe formándose las coanas
7ª semana	<ul style="list-style-type: none"> -Se forma el paladar a partir de los procesos nasales internos y los procesos maxilares -Se forma la mandíbula a partir del proceso mandibular -Se forma la frente y los huesos de la nariz a partir de la prominencia frontonasal -Se forma la pared externa a partir de los procesos nasales externos

•